

HISTOFINE

免疫組織化学染色試薬
ホルマリン固定パラフィン包埋切片用

研究用試薬

前立腺癌の陽性マーカーとして有用

抗AMACRウサギモノクローナル抗体(13H4)

- | | |
|------------------|-----------------------|
| ■ 動物種：ウサギ | ■ コード：418431 |
| ■ クローン：13H4 | ■ 包装：50テスト(6mL) 希釈済抗体 |
| ■ 研究用としてのみ使用すること | ■ 価格：¥34,000 |

価格はメーカー希望小売価格を表示しております。なお、この価格には消費税は含まれておりません。

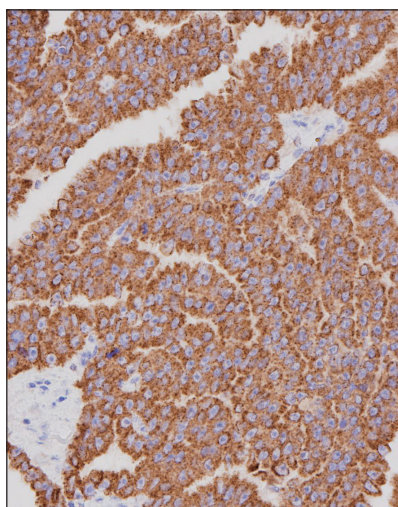
■ 特異性及び抗原分布

AMACR(Alpha-methylacyl-CoA racemase)タンパクと特異的に反応する。AMACR(別名:P504S)は染色体5p13上のAMACR遺伝子にコードされる382アミノ酸からなる酵素で、胆汁酸合成と分岐鎖脂肪酸のβ酸化に関与する^{(1)~(4)}。正常では、肝細胞、胆嚢の粘膜上皮細胞、腎臓の尿細管上皮細胞(近位及び遠位)、肺の気管支上皮細胞などの細胞質に反応がみられる⁽⁵⁾。腫瘍では、前立腺癌(82~100%)に反応がみられるほか^{(5)~(9)}、腎細胞癌や肝細胞癌、大腸癌、尿路上皮癌、乳癌などにも反応がみられる⁽⁵⁾⁽⁶⁾。AMACRは正常前立腺にほとんど反応がみられないため、前立腺癌の陽性マーカーであることが示されている⁽⁵⁾⁽⁸⁾。しかしながら、AMACRは高悪性度前立腺上皮内腫瘍(high grade prostatic intraepithelial neoplasia: HGPIN)や異型腺腫様過形成(atypical adenomatous hyperplasia: AAH)に反応がみられることがあるため⁽²⁾⁽⁶⁾⁽⁸⁾、前立腺針生検のうち判別が困難な標本において、基底細胞に特異的なため前立腺癌の陰性マーカーとして知られているp63や高分子量サイトケラチン(34βE12)を同時に免疫組織化学染色に使用することは前立腺癌の判別補助に有用であると報告されている⁽²⁾⁽⁶⁾⁽⁸⁾⁽⁹⁾。

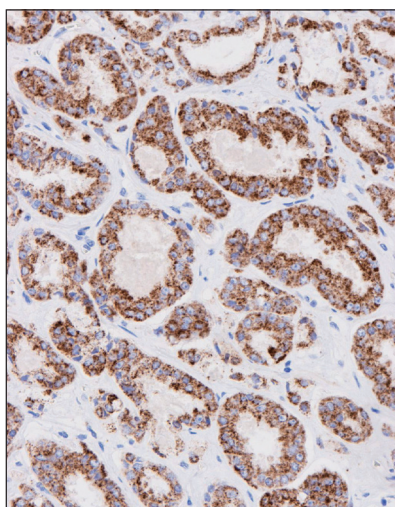
前処理(抗原賦活化)として「抗原賦活化液pH9」(コード:415201またはコード:415211)を用いた温浴処理が必要です。

■ 染色データ

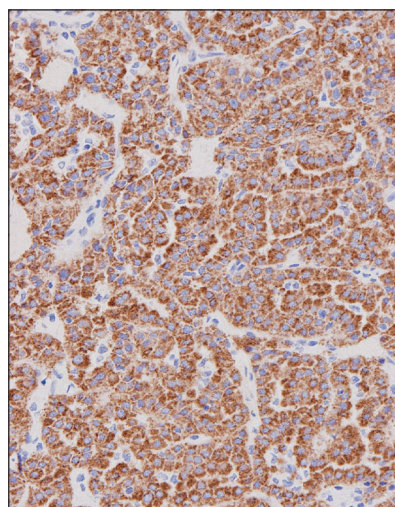
■ 抗AMACRウサギモノクローナル抗体(13H4)



■ 前立腺癌:腫瘍細胞の細胞質に陽性反応がみられる。
*pH9 温浴処理(+)



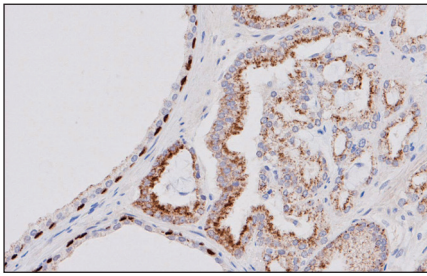
■ 前立腺腫瘍:腫瘍細胞の細胞質に陽性反応がみられる。
*pH9 温浴処理(+)



■ 乳頭状腎細胞癌(1型):腫瘍細胞の細胞質に陽性反応がみられる。
*pH9 温浴処理(+)

使用キット:シンプルステインMAX-PO(MULTI)、DAB基質キット * : 抗原賦活化液pH9 (Code:415201、415211)

■ AMACRとp63の単色での免疫組織化学染色



■ 前立腺腫瘍

AMACRは腫瘍細胞の細胞質に陽性反応がみられる。

p63は基底細胞の核に陽性反応がみられる。

AMACRとp63の局在の違いにより、同一切片上で同一の発色基質を使用し染色を行う場合も両抗原の局在の可視化が可能です。

第一抗体:抗AMACRウサギモノクローナル抗体(13H4)

抗p63遺伝子産物モノクローナル抗体(4A4)

キット:シンプルステインMAX-PO (MULTI)、DAB基質キット

抗原賦活化:抗原賦活化液pH9/温浴処理(+)

■ 参考文献の紹介

- 良性28例及び悪性70例の前立腺病変において、前立腺癌の陽性マーカーであるAMACRと基底細胞マーカー(前立腺癌の陰性マーカー)である34βE12、p63、CK5/6を用いてIHCを行った結果(カットオフ値:10%)、前立腺病変の判別におけるAMACRの感度は94%(66/70例)、特異度は96%(27/28例)で、34βE12、p63、CK5/6の感度はそれぞれ97%、98%、98%、特異度はそれぞれ100%、96%、82%でした。AMACRは一部の前立腺癌で染色がみられない場合があり、また、34βE12、p63、CK5/6は良性病変の基底細胞に均一に染色がみられない場合や一部の前立腺癌において限局的に染色がみられる場合があるため、AMACRと基底細胞マーカーを同時にIHCで検出することは前立腺癌の適切な判別に役立つ可能性があるとして報告されています(11)。

Table 3: The percentage results of P63, CK5/6, 34βE12, and AMACR biomarkers in benign and malignant cases

Biomarker	Tumor types	>90%	51%-90%	10%-50%	<10%	0%	Total
AMACR	Benign	0	0	1	9	18	28
	Malignant	31	29	6	1	3	70
34βE12	Benign	15	12	1	0	0	28
	Malignant	0	2	0	7	61	70
P63	Benign	4	19	4	1	0	28
	Malignant	0	0	1	1	68	70
Ck 5/6	Benign	0	8	15	5	0	28
	Malignant	0	1	0	1	68	70

参考文献(11)Table3. より引用

- AMACR、CD10、CD117、CK7を用いたIHCパネルは、組織形態が混在し形態学的に判別が困難な腎腫瘍において、組織型の判別に役立つことが報告されています(12)。

※ Clear cell RCC: 淡明細胞型腎細胞癌
Papillary RCC: 乳頭状腎細胞癌
Chromophobe RCC: 嫌色素性腎細胞癌
Oncocytoma: オンコサイトーマ

Table 1: Diagnosis of renal tumors by immunohistochemistry - The most common renal tumors were classified into subgroups by immunohistochemistry as follows

Subtype of renal tumor	CD10	AMACR	CK7	CD117
Clear cell RCC	+	+/-	-	-
Papillary RCC	+/-	+	+	-
Chromophobe RCC	-	-	+	+
Oncocytoma	-	-	Occasional cell +	+

RCC: Renal cell carcinoma; AMACR: Alpha-methylacyl-coenzyme A racemase; +: Positive; -: Negative

参考文献(12)Table1. より引用

■ 参考文献

- Xu J, et al. Identification of differentially expressed genes in human prostate cancer using subtraction and microarray. *Cancer Res.* 2000 Mar 15;60(6):1677-82.
- Evans AJ. Alpha-methylacyl CoA racemase (P504S): overview and potential uses in diagnostic pathology as applied to prostate needle biopsies. *J Clin Pathol.* 2003 Dec;56(12):892-7.
- Ferdinandusse S, et al. Subcellular localization and physiological role of alpha-methylacyl-CoA racemase. *J Lipid Res.* 2000 Nov;41(11):1890-6.
- Ferdinandusse S, et al. Peroxisomes and bile acid biosynthesis. *Biochim Biophys Acta.* 2006 Dec;1763(12):1427-40.
- Luo J, et al. Alpha-methylacyl-CoA racemase: a new molecular marker for prostate cancer. *Cancer Res.* 2002 Apr 15;62(8):2220-6.
- Jiang Z, et al. Discovery and clinical application of a novel prostate cancer marker: alpha-methylacyl CoA racemase (P504S). *Am J Clin Pathol.* 2004 Aug;122(2):275-89.
- Beach R, et al. P504S immunohistochemical detection in 405 prostatic specimens including 376 18-gauge needle biopsies. *Am J Surg Pathol.* 2002 Dec;26(12):1588-96.
- Rathod SG, et al. Diagnostic utility of triple antibody (AMACR, HMWCK and P63) stain in prostate neoplasm. *J Family Med Prim Care.* 2019 Aug 28;8(8):2651-2655.
- Jiang Z, et al. Expression of alpha-methylacyl-CoA racemase (P504S) in various malignant neoplasms and normal tissues: a study of 761 cases. *Hum Pathol.* 2003 Aug;34(8):792-6.
- Rubin MA, et al. alpha-Methylacyl coenzyme A racemase as a tissue biomarker for prostate cancer. *JAMA.* 2002 Apr 3;287(13):1662-70.
- Sadeghifar M, et al. Evaluation of the diagnostic value of immunohistochemistry staining for P63, alpha-methylacyl-CoA racemase, CK5/6, and 34βE12 in prostate carcinoma. *Clin Cancer Investig J* 2021;10:214-8
- Rao BV, et al. Differentiation of renal cell tumors with morphological cocktails using a minimal panel of immunohistochemical markers. *Urol Ann.* 2020 Jul-Sep;12(3):236-240.

■ 製品紹介

- コード: 413751 抗p63遺伝子産物モノクローナル抗体(4A4)
- コード: 413721 抗高分子サイトケラチンモノクローナル抗体(34βE12)
- コード: 418081 抗ケラチン/サイトケラチン5/6モノクローナル抗体
- コード: 413261 CD10モノクローナル抗体(56C6)
- コード: 413391 抗ヒトc-kit遺伝子産物ポリクローナル抗体 [CD117]
- コード: 413481 抗ケラチン/サイトケラチン7モノクローナル抗体(OV-TL 12/30)

製造販売元 **株式会社ニチレイバイオサイエンス**

〒104-8402 東京都中央区築地6-19-20

TEL.03(3248)2208 FAX.03(3248)2243