

NEW PRODUCTS GUIDE

HISTOFINE

免疫組織化学染色試薬
ホルマリン固定パラフィン包埋切片用

研究用試薬

胚細胞腫瘍マーカーとして有用

抗SALL4モノクローナル抗体(6E3)

- 動物種：マウス
- クローン：6E3
- 研究用としてのみ使用すること
- コード：418441
- 包装：50テスト(6mL) 希釈済抗体

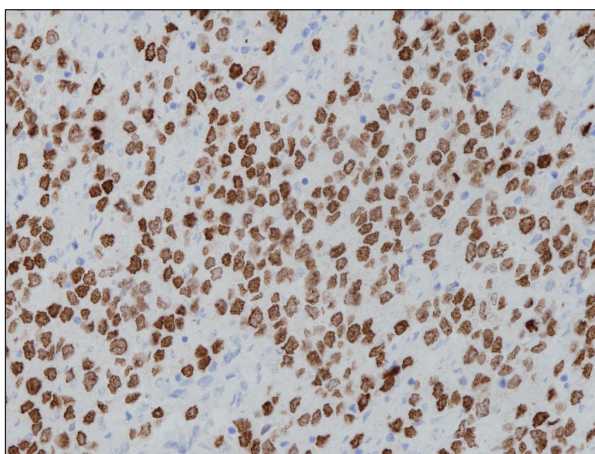
抗Oct-3/4モノクローナル抗体(N1NK)

- 動物種：マウス
- クローン：N1NK
- 研究用としてのみ使用すること
- コード：418451
- 包装：50テスト(6mL) 希釈済抗体

前処理(抗原賦活化)として「抗原賦活化液pH9」(コード:415201またはコード:415211)を用いた温浴処理が必要です。

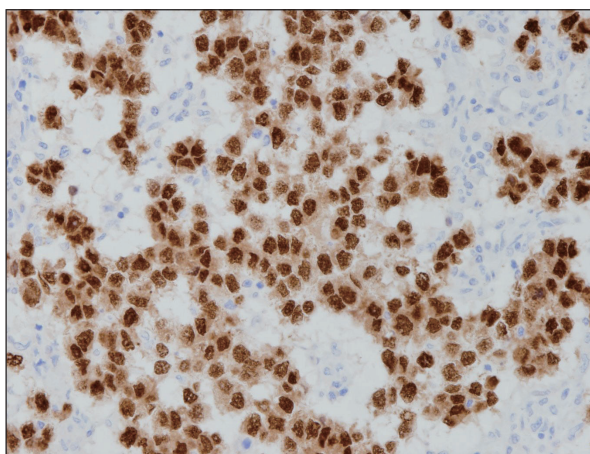
■ 染色データ

■ 抗SALL4モノクローナル抗体(6E3)



■ セミノーマ: 腫瘍細胞の核に陽性反応がみられる。
*pH9 温浴処理(+)

■ 抗Oct-3/4モノクローナル抗体(N1NK)



■ 未分化胚細胞腫: 腫瘍細胞の核に陽性反応がみられる。
また、細胞質にも反応がみられる。
*pH9 温浴処理(+)

使用キット: シンプルステインMAX-PO(MULTI)、DAB基質キット * 抗原賦活化液pH9 (Code:415201、415211)

■本リーフレットに出てくる用語

Immunohistochemical (IHC) : 免疫組織化学

Germ Cell Tumor (GCT) : 胚細胞腫瘍

Intratubular germ cell neoplasia (ITGCN) : 精細管内胚細胞腫瘍

Seminoma/Dysgerminoma : セミノーマ[精巣・縦隔]/未分化胚細胞腫[卵巢] (※発生部位により名称が異なります。)

Embryonal carcinoma : 胎児性癌

Yolk sac tumor : 卵黄嚢腫瘍

Choriocarcinoma : 絨毛癌

Teratoma : 奇形腫

Spermatocytic seminoma : 精母細胞性セミノーマ (※現在は“精母細胞腫瘍”と名称が変更されています。)

Clear Cell Calcinoma : 明細胞癌

■参考文献の紹介(精巣)

- 原発性の精巣胚細胞腫瘍(Testicular Germ Cell Tumors: TGCTs) 110例において、SALL4のIHC染色を行ったところ、組織型によって陽性率は異なるが、すべての組織型で陽性が確認され、SALL4がTGCTsの有用なIHCマーカーであると報告されています。特に、ITGCN、古典的セミノーマ、胎児性癌、および卵黄嚢腫瘍では、スコア4+※(SALL4陽性腫瘍細胞の割合>90%)で、かつ感度は100%でした⁽⁴⁾。

※SALL4陽性腫瘍細胞の割合は、0(腫瘍細胞染色なし)、1+($\leq 30\%$)、2+(31%~60%)、3+(61%~90%)、4+(>90%)としてスコア化されました。

TABLE 1. Immunohistochemical Staining of SALL4 in Testicular Germ Cell Tumors

Tumor Type (Pure and Component)	SALL4 Staining				
	0	1+	2+	3+	4+
Intratubular germ cell neoplasia (N = 50)	0	0	0	0	50 (100%)
Classic seminoma (N = 62)	0	0	0	0	62 (100%)
Spermatocytic seminoma (N = 2)	0	0	0	1 (50%)	1 (50%)
Embryonal carcinoma (N = 39)	0	0	0	0	39 (100%)
Pediatric yolk sac tumor (N = 5)	0	0	0	0	5 (100%)
Postpubertal yolk sac tumor (N = 26)	0	0	0	0	26 (100%)
Pediatric teratoma (N = 7)	3	4 (57%)	0	0	0
Postpubertal teratoma (N = 27)	4	23 (85%)	0	0	0
Choriocarcinoma (N = 5)	0	1 (20%)	0	3 (60%)	1 (20%)

参考文献(4)TABLE1.より引用

- TGCTsの組織型分類ではOCT3/4、cKIT(CD117)、CD30、Glypican 3、 α -fetoprotein(AFP)、 β -human chorionic gonadotropin(β -hCG)、placental alkaline phosphatase(PLAP)などのIHCマーカーが用いられており、特にOCT3/4はTGCTsの組織型分類において、ゲートキーパーであると報告されています⁽¹³⁾⁽¹⁴⁾。

■TGCTsの組織型分類に使用するIHCパネル

OCT3/4 陽性の場合			OCT3/4 陰性の場合				
	CD117 (Podoplanin, SOX17)	CD30 (AE1/AE3, SOX2)		Glypican 3	AFP	hCG	PLAP
セミノーマ	+	—	卵黄嚢腫瘍	+	±	—	±
胎児性癌	—	+	精母細胞腫瘍	—	—	—	—
			絨毛癌	±	—	+	±

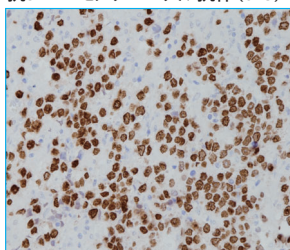
*括弧内は代替染色マーカーを示しています。

参考文献(13)(14)より作図

■染色データ(精巣)

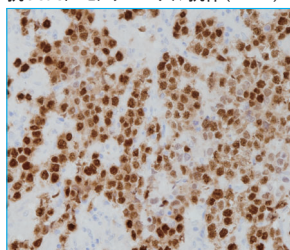
セミノーマ

抗SALL4モノクローナル抗体(6E3)



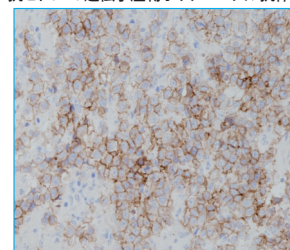
腫瘍細胞の核に陽性反応がみられる。(*pH9 温浴処理)

抗OCT-3/4モノクローナル抗体(N1NK)



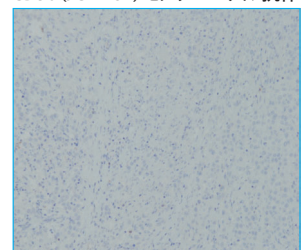
腫瘍細胞の核に陽性反応がみられる。また、細胞質にも反応がみられる。(*pH9 温浴処理)

抗Htc-*kit* 遺伝子産物ポリクローナル抗体



腫瘍細胞の細胞膜に陽性反応がみられる。(*pH9 温浴処理)

CD30 (JCM182) モノクローナル抗体



腫瘍細胞に反応がみられない。(*pH9 温浴処理)

使用キット: シンプルステインMAX-PO(MULTI)、DAB基質キット * 抗原賦活化液pH9 (Code:415201、415211)

参考文献の紹介(卵巣)

- 卵巣胚細胞腫瘍(Ovarian Germ Cell Tumors: OGCTs)において、形態学的に組織型の判別が困難な場合には、IHCが有用であると報告されています⁽¹⁵⁾。

TABLE 3. Immunohistochemical markers of OGCTs.

Sall4	OCT3/4	CD30	CD117	D2-40	AFP	Glypican-3
Dysgerminoma +	+	—	+	+	—	—
Yolk sac tumor +	—	—	—	—	+	+
Embryonal carcinoma +	+	+	—	—	+/-	—

+ present and — absent.

参考文献(15) Table 3. より引用

- 卵巣の卵黄嚢腫瘍と明細胞癌は類似した組織形態を呈することがあり、判別が困難な場合には、AFP、Glypican-3、Cytokeratin7(CK7)、Epithelial membrane antigen (EMA)などのIHCマーカーが用いられてきました。SALL4はそれらのIHCマーカーよりも高い感度と特異度をもつ有用なマーカーであると報告されています⁽⁵⁾。

TABLE 3. Immunohistochemical Staining of SALL4, AFP, Glypican-3, CK7, and EMA in 29 Ovarian Yolk Sac Tumors and 45 Clear Cell Carcinomas

Markers	Yolk Sac Tumor (N = 29)					Clear Cell Carcinoma (N = 45)				
	0	1+	2+	3+	4+	0	1+	2+	3+	4+
SALL4	0	0	0	0	29(100%)	42(93%)	3(7%)	0	0	0
AFP	5(17%)	13(45%)	7(24%)	3(10%)	1(4%)	29(65%)	13(29%)	1(2%)	2(4%)	0
Glypican-3	9(31%)	11(38%)	5(17%)	4(14%)	0	32(72%)	11(24%)	2(4%)	0	0
CK7	26(90%)	3(10%)	0	0	0	0	3(7%)	3(7%)	4(9%)	35(78%)
EMA	25(86%)	4(14%)	0	0	0	0	1(2%)	3(7%)	6(13%)	35(78%)

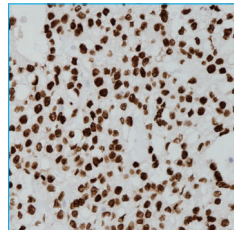
AFP indicates alpha-fetoprotein.

参考文献(5) TABLE3. より引用

染色データ(卵巣)

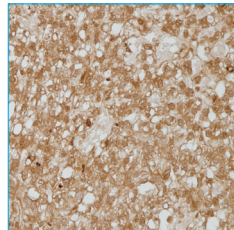
卵黄嚢腫瘍

抗SALL4
モノクローナル抗体(6E3)



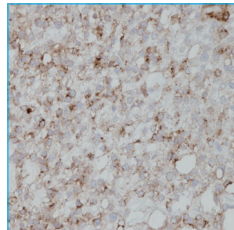
腫瘍細胞の核に陽性反応がみられる。(*pH9 温浴処理)

抗α-フェトプロテインウサギ
モノクローナル抗体



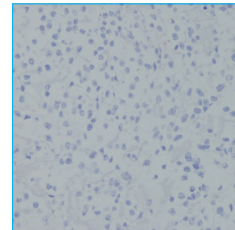
腫瘍細胞の細胞質に陽性反応がみられる。(*pH9 温浴処理)

抗グリピカン3
モノクローナル抗体



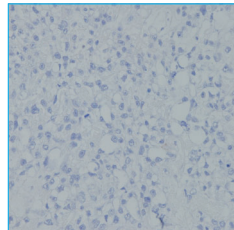
腫瘍細胞の細胞膜と細胞質に陽性反応がみられる。(*pH9 温浴処理)

抗ケラチン/サイトケラチン7
モノクローナル抗体(OV-TL 12/30)



腫瘍細胞に反応がみられない。(*pH9 温浴処理)

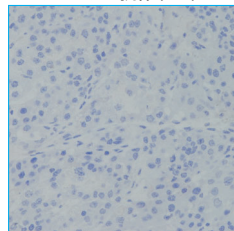
抗上皮膜抗原
モノクローナル抗体



腫瘍細胞に反応がみられない。(*pH9 温浴処理)

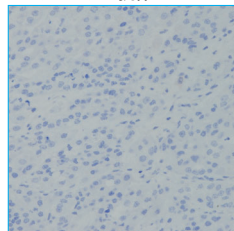
明細胞癌

抗SALL4
モノクローナル抗体(6E3)



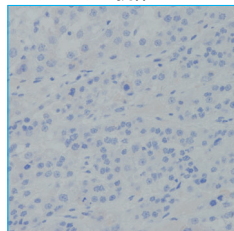
腫瘍細胞に反応がみられない。(*pH9 温浴処理)

抗α-フェトプロテインウサギ
モノクローナル抗体



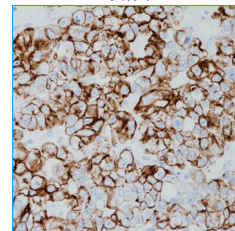
腫瘍細胞に反応がみられない。(*pH9 温浴処理)

抗グリピカン3
モノクローナル抗体



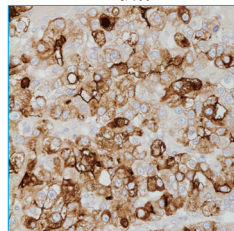
腫瘍細胞に反応がみられない。(*pH9 温浴処理)

抗ケラチン/サイトケラチン7
モノクローナル抗体(OV-TL 12/30)



腫瘍細胞の細胞質に陽性反応がみられる。(*pH9 温浴処理)

抗上皮膜抗原
モノクローナル抗体



腫瘍細胞の細胞質に陽性反応がみられる。(*pH9 温浴処理)

使用キット: シンプルステインMAX-PO(MULTI)、DAB基質キット * 抗原賦活化液pH9(Code:415201、415211)

■ 特異性及び抗原分布

418441 抗SALL4モノクローナル抗体 (6E3)

ヒト SALL4(Sal-like protein 4) タンパク質と特異的に反応する。SALL4はジンクフィンガー転写因子であり⁽¹⁾⁽²⁾、生物の発生及び腫瘍増殖において、細胞の幹細胞性に寄与するマスターレギュレーターである⁽³⁾。正常の成人組織では、SALL4を発現する細胞は限定されており、精巣の精原細胞の核に弱～中程度の反応がみられる⁽¹⁾⁽⁴⁾。また、卵巣の卵母細胞でも反応がみられることがある⁽⁵⁾。腫瘍では、セミノーマ/未分化胚細胞腫(ディスジャーミノーマ)/胚細胞腫(ジャーミノーマ)、胎児性癌、卵黄嚢腫瘍などの胚細胞腫瘍で反応がみられるため、胚細胞腫瘍の有用なマーカーとして示されている^{(1)(4)~(6)}。一方で一部の非胚細胞腫瘍(卵巣漿液性癌、胃腺癌、高悪性度の尿路上皮癌、肺小細胞癌、胆管癌など)でも反応がみられることがある⁽¹⁾ため留意する必要がある。

418451 抗Oct-3/4モノクローナル抗体 (N1NK)

ヒト Oct-3/4(Octamer-binding protein 3/4) タンパク質と特異的に反応する。Oct-3/4 (別名: Oct-3、Oct4、POU5F1) は染色体 6p21.3 上の *POU5F1* 遺伝子にコードされる 18kDa の POU ドメイン転写因子で、胚性幹細胞及び初期胚細胞の自己複製と多能性の維持に関与している^{(7)~(9)}。正常では、胚から胎児の生殖細胞系列の細胞の核に反応がみられるが、それらの細胞の分化に伴い発現量は低下し、成人の生殖細胞では反応がみられない^{(9)~(12)}。腫瘍では、性腺芽腫や胚細胞腫瘍の一部で反応がみられる⁽¹⁰⁾。胚細胞腫瘍においては、GCNIS、セミノーマ/未分化胚細胞腫(ディスジャーミノーマ)/胚細胞腫(ジャーミノーマ)、胎児性癌で反応がみられるが、卵黄嚢腫瘍、絨毛癌などでは反応がみられないため、胚細胞腫瘍の組織型分類に有用である^{(6)(10)(13)~(15)}。

注)Oct-3/4が発現している細胞では、核の他に細胞質にも染色がみられることがある。

*GCNIS: Germ cell neoplasia *in situ*

■ 参考文献

- (1) Miettinen M, et al. SALL4 expression in germ cell and non-germ cell tumors: a systematic immunohistochemical study of 3215 cases. *Am J Surg Pathol*. 2014 Mar;38(3):410-20.
- (2) Abouelnazar FA, et al. The new advance of SALL4 in cancer: Function, regulation, and implication. *J Clin Lab Anal*. 2023 May;37(9-10):e24927.
- (3) Xiong J. SALL4: engine of cell stemness. *Curr Gene Ther*. 2014;14(5):400-11.
- (4) Cao D, et al. SALL4 is a novel diagnostic marker for testicular germ cell tumors. *Am J Surg Pathol*. 2009 Jul;33(7):1065-77.
- (5) Cao D, et al. SALL4 is a novel sensitive and specific marker of ovarian primitive germ cell tumors and is particularly useful in distinguishing yolk sac tumor from clear cell carcinoma. *Am J Surg Pathol*. 2009 Jun;33(6):894-904.
- (6) Mei K, et al. Diagnostic utility of SALL4 in primary germ cell tumors of the central nervous system: a study of 77 cases. *Mod Pathol*. 2009 Dec;22(12):1628-36.
- (7) Kellner S, et al. Transcriptional regulation of the Oct4 gene, a master gene for pluripotency. *Histol Histopathol*. 2010 Mar;25(3):405-12.
- (8) Rizzino A. Sox2 and Oct-3/4: a versatile pair of master regulators that orchestrate the self-renewal and pluripotency of embryonic stem cells. *Wiley Interdiscip Rev Syst Biol Med*. 2009 Sep-Oct;1(2):228-236.
- (9) Hattab EM, Tu PH, Wilson JD, Cheng L. OCT4 immunohistochemistry is superior to placental alkaline phosphatase (PLAP) in the diagnosis of central nervous system germinoma. *Am J Surg Pathol*. 2005 Mar;29(3):368-71.
- (10) Looijenga LH, et al. POU5F1 (OCT3/4) identifies cells with pluripotent potential in human germ cell tumors. *Cancer Res*. 2003 May 1;63(9):2244-50.
- (11) Rajpert-De Meyts E, et al. Diagnostic markers for germ cell neoplasms: from placental-like alkaline phosphatase to micro-RNAs. *Folia Histochem Cytobiol*. 2015;53(3):177-88.
- (12) Rajpert-De Meyts E, et al. Developmental expression of POU5F1 (OCT-3/4) in normal and dysgenetic human gonads. *Hum Reprod*. 2004 Jun;19(6):1338-44.
- (13) Ulbright TM, et al; Members of the ISUP Immunohistochemistry in Diagnostic Urologic Pathology Group. Best practices recommendations in the application of immunohistochemistry in testicular tumors: report from the International Society of Urological Pathology consensus conference. *Am J Surg Pathol*. 2014 Aug;38(8):e50-9.
- (14) Looijenga LHJ, et al. Report From the International Society of Urological Pathology (ISUP) Consultation Conference on Molecular Pathology of Urogenital Cancers: IV. Current and Future Utilization of Molecular-Genetic Tests for Testicular Germ Cell Tumors. *Am J Surg Pathol*. 2020 Jul;44(7):e66-e79.
- (15) Gicã N, et al. Ovarian Germ Cell Tumors: Pictorial Essay. *Diagnostics (Basel)*. 2022 Aug 24;12(9):2050.

■ 製品紹介

- | | |
|--|--|
| ・コード: 413391 抗ヒト <i>c-kit</i> 遺伝子産物ポリクローナル抗体 [CD117] | ・コード: 418291 抗α-フェトプロテインウサギモノクローナル抗体 [AFP] |
| ・コード: 413451 D2-40モノクローナル抗体 [Podoplanin] | ・コード: 422321 抗ヒト絨毛性ゴナドトロピンβサブユニットモノクローナル抗体 [HCG-β] 体外診 |
| ・コード: 418311 CD30 (JCM182)モノクローナル抗体 | ・コード: 413481 抗ケラチン/サイトケラチン7モノクローナル抗体 (OV-TL 12/30) |
| ・コード: 412811 抗ケラチン/サイトケラチンモノクローナル抗体 (AE1, AE3) | ・コード: 422021 抗上皮膜抗原モノクローナル抗体 [EMA] 体外診 |
| ・コード: 418021 抗グリピカン3モノクローナル抗体 | |

体外診 … 体外診断用医薬品

製造販売元 **株式会社ニチレイバイオサイエンス**

〒104-8402 東京都中央区築地6-19-20

TEL.03 (3248) 2208 FAX.03 (3248) 2243