

HISTOFINE 免疫組織化学染色試薬

研究用試薬

高分子量のO-結合型糖タンパク質 ムチン(MUC)
消化管組織などの粘液形質分類に有用

抗MUC2モノクローナル抗体(MRQ-18)

■ 動物種：マウス ■ コード：418361
■ クローン：MRQ-18

抗MUC5ACモノクローナル抗体(CLH2)

■ 動物種：マウス ■ コード：418371
■ クローン：CLH2

抗MUC6モノクローナル抗体(MRQ-20)

■ 動物種：マウス ■ コード：418381
■ クローン：MRQ-20

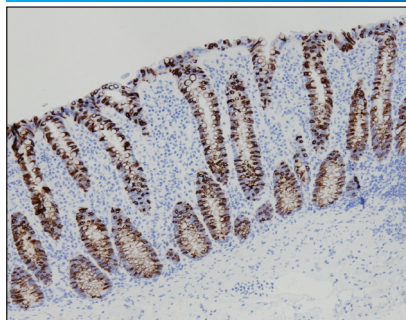
■ パラフィン包埋切片用 ■ 包装：50テスト(6mL) 希釈済抗体

前処理(抗原賦活化)として「抗原賦活化液pH9」(コード:415201またはコード:415211)を用いた温浴処理が必要です。

■ 染色データ

腸型マーカー

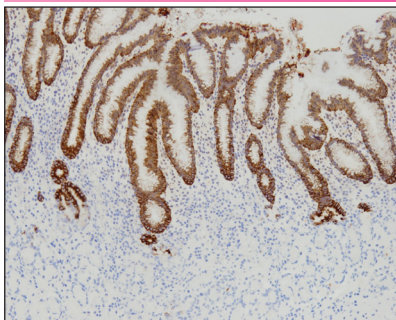
■ 抗MUC2モノクローナル抗体(MRQ-18)



■ 正常大腸：杯細胞の細胞質に陽性反応がみられる。
*pH9 温浴処理(+)

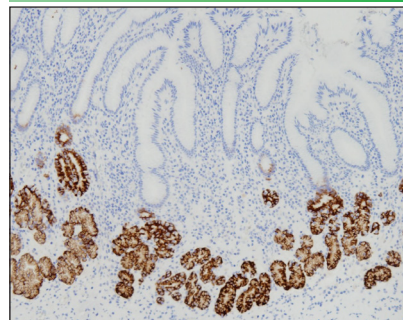
胃型マーカー

■ 抗MUC5ACモノクローナル抗体(CLH2)



■ 正常胃：腺窩上皮細胞(表層粘液細胞)の細胞質に陽性反応がみられる。
*pH9 温浴処理(+)

■ 抗MUC6モノクローナル抗体(MRQ-20)



■ 正常胃：幽門腺細胞の細胞質に陽性反応がみられる。
*pH9 温浴処理(+)

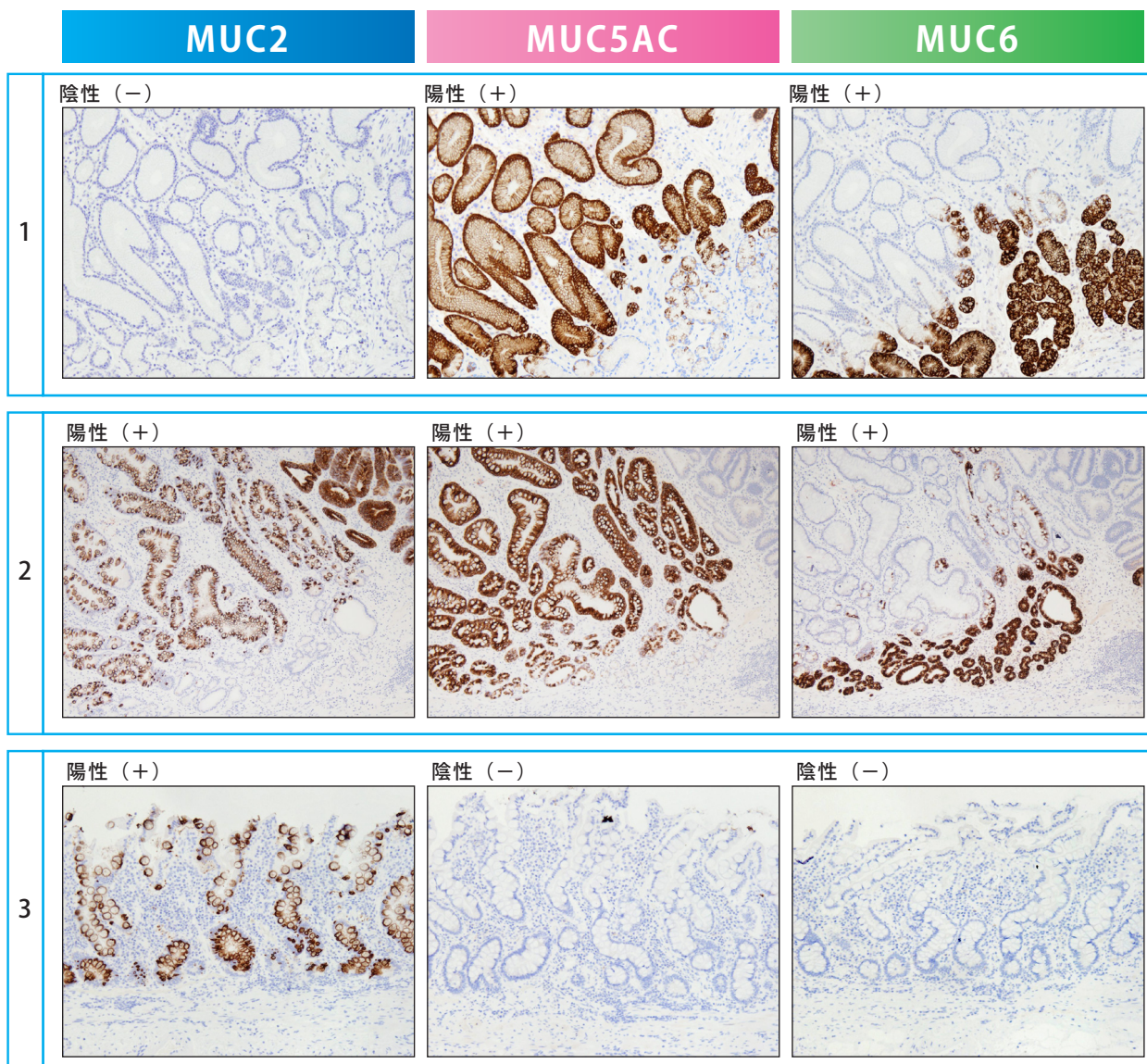
使用キット：シンプルステインMAX-PO(MULTI)、DAB基質キット *：抗原賦活化液pH9(Code:415201、415211)

■ MUC2、MUC5AC、MUC6による粘液形質分類

□ ムチン (MUC) とは
高分子量のO-結合型糖タンパク質で⁽¹⁾、分泌型と膜結合型の2つに分類されます⁽²⁾。MUC2、MUC5AC、MUC6は、分泌型ムチンに属し⁽³⁾、多くの臓器の上皮細胞で産生され、ゲルを形成することで粘膜表面を保護します⁽¹⁾⁽⁴⁾。

- **MUC2** 腸型マーカー：杯細胞の細胞質に陽性反応がみられます。
- **MUC5** 胃型マーカー：腺窩上皮細胞（表層粘液細胞）の細胞質に陽性反応がみられます。
- **MUC6** 胃型マーカー：頸部粘液細胞や幽門腺細胞、噴門腺細胞の細胞質に陽性反応がみられます。

■ 染色データ〈胃癌組織 3例〉



ムチンの発現パターンにより、胃癌を4つのタイプに分類できます⁽¹¹⁾。

	MUC2	MUC5AC	MUC6
胃型 (G type)	—	+ (and/or)	
胃腸混合型 (GI type)	+	+ (and/or)	
腸型 (I type)	+	—	—
分類不能型 (N type)	—	—	—

+ : expression、— : no expression

参考文献(11)より引用、作図

■ 参考文献の紹介

- 胃の腸上皮化生とは、胃の粘膜上皮が組織学的に腸粘膜に似た上皮に置き換わる変化のことで、胃の発癌におけるプロセスで生じる病変の1つとして知られ、完全型（Ⅰ型）※と不完全型（Ⅱ型・Ⅲ型）※に分類することが可能です。正常胃粘膜を対照に、これらの腸上皮化生におけるムチン（MUC1、MUC2、MUC5AC、MUC6）の発現パターンの検討を行ったところ、腸上皮化生の分類別に正常胃粘膜とは異なる主要な二つの発現パターンが報告されています⁽¹²⁾。

	MUC1	MUC2	MUC5AC	MUC6
正常 胃粘膜	+	—	+	+
完全型腸上皮化生（Ⅰ型）	— (rare +)	+	— (rare +)	— (rare +)
不完全型腸上皮化生（Ⅱ型、Ⅲ型）	+	+	+	+ low

+: expression、—: no expression

参考文献 (12) より引用、作図

※参考〈腸上皮化生の分類〉⁽¹²⁾

完全型腸上皮化生（Ⅰ型）：吸収細胞やパネート細胞、杯細胞など小腸に類似した細胞形態を示す。Ⅰ型とも呼ばれる。

不完全型腸上皮化生（Ⅱ型・Ⅲ型）：円柱上皮細胞や杯細胞など胃と腸の混合表現型の細胞形態を示す。Ⅱ型・Ⅲ型とも呼ばれる。

- ムチンの発現における大腸癌患者の予後への影響について、大腸癌の組織マイクロアレイを用いてムチン（MUC1、MUC2、MUC5AC、MUC6）の免疫組織化学染色による分析を行なったところ、MUC1の発現においては予後に影響を与えませんでした。一方で、MUC2の発現喪失においては病期ステージⅡ・Ⅲの大腸癌で予後不良の予測因子であること、また、MUC5ACや特にMUC6の高発現においては良好な予後に関連することが報告されています⁽⁵⁾。

- 膵管内腫瘍は、膵管内乳頭粘液性腫瘍（IPMN）、膵管内オンコサイト型乳頭状腫瘍（IOPN）、膵管内乳頭管状腫瘍（ITPN）に分類されており、IPMNについてはさらに3つの亜型※※に分類されています⁽¹³⁾。これらの分類別にムチンの様々な染色パターンが認められています⁽¹⁴⁾。

Table 1. Immunohistochemical Mucins-Markers for IPMN /IOPN /ITPN Classification.

Types of Lesion	Subtype	MUC1	MUC2	MUC5AC	MUC6
IPMN	PB	positive	negative	positive	positive
	INT	negative	positive	positive	negative
	GAS	negative	negative	positive	negative
IOPN		positive	negative	positive	positive
ITPN		positive	negative	negative	positive

Abbreviations: IPMN: intraductal papillary mucinous neoplasm; IOPN: intraductal oncocytic papillary neoplasm; ITPN: intraductal tubulo-papillary neoplasm; G: gastric; PB: pancreatobiliary; INT: intestinal.

参考文献 (14) より Table 1.引用

※※参考〈IPMN亜型分類〉⁽¹⁵⁾

膵胆道型 (pancreatobiliary type)：高度の異形成を伴う。浸潤癌との関連性が高い。

腸型 (intestinal type)：大腸絨毛腺腫に類似し中等度から高度の異形成を伴う。

胃型 (gastric type)：胃の腺窩上皮に類似し低度の異形成を伴う。浸潤癌との関連性が低い。

■ 特異性および抗原分布

418361 抗MUC2モノクローナル抗体 (MRQ-18)

ヒトMUC2タンパク質と特異的に反応する。ムチン (MUC) は高分子量のO-結合型糖タンパク質で⁽¹⁾、分泌型と膜結合型の2つに分類される⁽²⁾。MUC2は、分泌型ムチンに属し⁽³⁾多くの臓器の上皮細胞で産生され、ゲルを形成することで粘膜表面を保護する⁽¹⁾⁽⁴⁾。正常では、大腸や小腸の杯細胞⁽²⁾⁽⁵⁾の細胞質に発現がみられる。また、バレット食道⁽⁶⁾、胃の腸上皮化生⁽⁷⁾などに発現がみられることがある。腫瘍では、胃癌⁽⁷⁾や大腸癌⁽²⁾⁽³⁾⁽⁵⁾、膵管内乳頭粘液性腫瘍⁽⁸⁾などに発現がみられることがある。MUC2は腸型マーカーとして利用されており、胃型マーカーであるMUC5ACやMUC6などと併用した免疫組織化学染色は、胃⁽⁹⁾や膵臓⁽⁸⁾などの腫瘍の粘液形質発現に基づく組織型分類に有用である。

418371 抗MUC5ACモノクローナル抗体 (CLH2)

ヒトMUC5ACタンパク質と特異的に反応する。ムチン (MUC) は高分子量のO-結合型糖タンパク質で⁽¹⁾、分泌型と膜結合型の2つに分類される⁽²⁾。MUC5ACは、分泌型ムチンに属し⁽³⁾多くの臓器の上皮細胞で産生され、ゲルを形成することで粘膜表面を保護する⁽¹⁾⁽⁴⁾。正常では、胃の腺窩上皮細胞(表層粘液細胞)⁽³⁾⁽⁹⁾の細胞質に発現がみられる。また、バレット食道⁽⁶⁾、胃の腸上皮化生⁽⁹⁾などに発現がみられることがある。腫瘍では、胃癌⁽⁷⁾や大腸癌⁽²⁾⁽³⁾⁽⁵⁾の一部や膵管内乳頭粘液性腫瘍⁽⁸⁾などに発現がみられる。MUC5ACは胃型マーカーとして利用されており、MUC2(腸型マーカー)やMUC6(胃型マーカー)などと併用した免疫組織化学染色は、胃⁽⁹⁾や膵臓⁽⁸⁾などの腫瘍の粘液形質発現に基づく組織型分類に有用である。

418381 抗MUC6モノクローナル抗体 (MRQ-20)

ヒトMUC6タンパク質と特異的に反応する。ムチン (MUC) は高分子量のO-結合型糖タンパク質で⁽¹⁾、分泌型と膜結合型の2つに分類される⁽²⁾。MUC6は、分泌型ムチンに属し⁽³⁾多くの臓器の上皮細胞で産生され、ゲルを形成することで粘膜表面を保護する⁽¹⁾⁽⁴⁾。正常では、胃の頸部粘液細胞や幽門腺細胞、噴門腺細胞、十二指腸のブルナー腺細胞などの細胞質に発現がみられる⁽¹⁰⁾。また、バレット食道⁽⁶⁾、胃の腸上皮化生⁽⁹⁾などに発現がみられることがある。腫瘍では、胃癌⁽⁷⁾⁽¹⁰⁾や大腸癌⁽³⁾⁽⁵⁾⁽¹⁰⁾、膵管内乳頭粘液性腫瘍⁽⁸⁾などに発現がみられることがある。MUC6は胃型マーカーとして利用されており、MUC2(腸型マーカー)やMUC5AC(胃型マーカー)などと併用した免疫組織化学染色は、胃⁽⁹⁾や膵臓⁽⁸⁾などの腫瘍の粘液形質発現に基づく組織型分類に有用である。

■ 参考文献

- (1) Bafna S, et al. Membrane-bound mucins: the mechanistic basis for alterations in the growth and survival of cancer cells. *Oncogene*. 2010 May 20;29(20):2893-904.
- (2) Lau SK, et al. Differential expression of MUC1, MUC2, and MUC5AC in carcinomas of various sites: an immunohistochemical study. *Am J Clin Pathol*. 2004 Jul;122(1):61-9.
- (3) Walsh MD, et al. Expression of MUC2, MUC5AC, MUC5B, and MUC6 mucins in colorectal cancers and their association with the CpG island methylator phenotype. *Mod Pathol*. 2013 Dec;26(12):1642-56.
- (4) Sasaki M, et al. Expression Profiles of MUC Mucin Core Protein in the Intrahepatic Biliary System: Physiological Distribution and Pathological Significance. *Acta Histochem Cytochem*. 2005;38(5):295-303.
- (5) Betge J, et al. MUC1, MUC2, MUC5AC, and MUC6 in colorectal cancer: expression profiles and clinical significance. *Virchows Arch*. 2016 Sep;469(3):255-65.
- (6) Arul GS, et al. Mucin gene expression in Barrett's oesophagus: an in situ hybridisation and immunohistochemical study. *Gut*. 2000 Dec;47(6):753-61.
- (7) Lee HS, et al. MUC1, MUC2, MUC5AC, and MUC6 expressions in gastric carcinomas: their roles as prognostic indicators. *Cancer*. 2001 Sep 15;92(6):1427-34.
- (8) Kobayashi M, et al. Reappraisal of the Immunophenotype of Pancreatic Intraductal Papillary Mucinous Neoplasms (IPMNs)-Gastric Pyloric and Small Intestinal Immunophenotype Expression in Gastric and Intestinal Type IPMNs-. *Acta Histochem Cytochem*. 2014 May 1;47(2):45-57.
- (9) Tsukashita S, et al. MUC gene expression and histogenesis of adenocarcinoma of the stomach. *Int J Cancer*. 2001 Oct 15;94(2):166-70.
- (10) Nakajima K, et al. Expression of gastric gland mucous cell-type mucin in normal and neoplastic human tissues. *J Histochem Cytochem*. 2003 Dec;51(12):1689-98.
- (11) Liu Q, et al. CDX2 expression is progressively decreased in human gastric intestinal metaplasia, dysplasia and cancer. *Mod Pathol*. 2007 Dec;20(12):1286-97.
- (12) Reis CA, et al. Intestinal metaplasia of human stomach displays distinct patterns of mucin (MUC1, MUC2, MUC5AC, and MUC6) expression. *Cancer Res*. 1999 Mar 1;59(5):1003-7.
- (13) 福嶋敬宜. 第3部 腫瘍の鑑別に用いられる抗体(各臓器別) 8. 胆, 膵. 病理と臨床. 2020;38, 臨時増刊号;119-126
- (14) Mattioli P, et al. CD117 Is a Specific Marker of Intraductal Papillary Mucinous Neoplasms (IPMN) of the Pancreas, Oncocytic Subtype. *Int J Mol Sci*. 2020 Aug 12;21(16):5794.
- (15) Castellano-Megías VM, et al. Pathological features and diagnosis of intraductal papillary mucinous neoplasm of the pancreas. *World J Gastrointest Oncol*. 2014 Sep 15;6(9):311-24.